Duplicate
Lane Medical Library

Aus dem Pathologischem Institut der Universität Hamburg.
(Leiter: Prof. Dr. Th. Fahr)

Einige Fälle sogenannter Medianecrosis idiopathica aortae.

INAUGURAL-DISSERTATION
ZUR ERLANGUNG
DER DOKTORWÜRDE
EINER HOHEN MEDIZINISCHEN FAKULTÄT
DER HAMBURGISCHEN UNIVERSITÄT

vorgelegt von

EDITH ASCHER-MICHAEL

Hamburg 1931.

BUCHDRUCKEREI ARTHUR BRÜNNLER, HAMBURG 5, BRENNERSTR. 9

Referent:
Prof. Dr. Th. Fahr

Die Literatur über das Vorkommen spontaner Aortenrupturen ist außerordentlich reichhaltig und es gibt statistisches Material über das Zustandekommen dieser Rupturen, geordnet nach Geschlecht, Lebensalter, Lokalisation im Verlauf der Aorta, Zusammentreffen mit Erweiterung bezw. Verengerung des Gefäßrohres, Mißbildung der Aorta etc. in ausreichendem Maße (Boström, Flockemann, Tolot, Sarvonat, Schlipp, Meixner, Langenbeck, Eisengräber, Burkhard, Römer, Levi, P. Fränkel v. Schnurbein, Erwin Schmidt, Scharpff, Manchot, Voigts, Rokitansky, Heller, Hart, Babes, Sella, Binder, Wadstein, Wasastjerna). Es bestehen eine Reihe von Theorien, über die zur Entstehung von Aortenrissen notwendigen Bedingungen, die, da es ausreichende Gesamtaufstellungen gibt, hier nur stichwortartig erwähnt seien: Boström und Flockemann stellen als Hauptursache für das Zustandekommen der Aortenrupturen das Trauma hin. Schede kommt zu einem ähnlichen Ergebnis. Trauma besteht natürlich nicht nur in äußerer Gewaltseinwirkung (Geisler, Levi, Skerett, Neber, Römer, Schütt, Lurz, Ewald, Ligourelle, Mager), sondern auch in innerhalb des Gefäßrohres liegenden pathologischen Bedingungen, die teils durch chronische, teils akute Blutdrucksteigerungen und damit verbundener erhöhter Wandspannung und Zerrung der Gefäße das Gefäßrohr zum Platzen bringen können. Der statische Vorgang bei dieser mechanischen Theorie ist Thema einer Reihe von Arbeiten (Löffler, Horn, Olivet, Langenbeck, Berblinger, Oppenheim, v. Schnurbein, Rindfleisch). Hingewiesen sei in diesem Zusammenhang auf die Arbeiten von Thoma, Reuterwall und Ranke über die Forderung einer Angiomalacie der Aorta für das Zustandekommen einer Ruptur bezw. ihrer Ablehnung dieser Theorie. Andere Autoren haben in allen Fällen großen Wert auf arteriosklerotische Veränderungen gelegt (Ernst Fränkel, Schede, Girot, Ewald, v. Möller, Schütt, Brouardel u. Vibert, Moriani, Fischer, B. Mayer). Diese Deutung des Krankheitsvorganges leitet über zu der großen Gruppe der Arbeiten, die für das Zustandekommen der Gefäßveränderung eine „toxische Komponente“ verantwortlich halten. Es sei besonders hingewiesen auf die Arbeiten von Bernhard Fischer und Braun über die experimentelle Erzeugung von

Aneurysmen durch Adrenalininjektionen. Das Vorkommen von Aneurysmen nach Nikotinschädigungen (Fourno, Boveri) das Zusammentreffen von Aneurysma und Lues acquisita (Rokitansky, William Osler, Lüttich, Friedländer, Olivet, Bedszik, Tschermak, P. Fränkel, Knoll), auf die kongenital luische Ätiologie (Frei, Wolff, E. Schmidt, Babes und Mironescu, Krukenberg), auf die Bedeutung der Tuberkulose für die Ätiologie des Aneurysma dissecans (v. Hinüber, Kornitzer, v. Zulka), auf das Vorkommen im Anschluß an Eklampsie (Wegelin), auf die toxische Schädigung der Gefäßwand und Vorkommen von Nekrosen im Verlauf von akuten Infektionskrankheiten (Wiesel, Scharpff, Störk und Epstein, Fahr, Deneke.) Einige in neuester Zeit erschienene Arbeiten über das Vorkommen und das pathogenetische Geschehen bei akuten Aortenrupturen (z. B. v. Schnurbein, Jaffé und Sternberg, Schaechtelin, Gsell, Erdheim) haben das Interesse für diese Gefäßveränderung aufs Neue geweckt und ihre Problemstellung gegenüber den mannigfachen Forschungen auf diesem Gebiet aus dem vorigen und dem ersten Viertel dieses Jahrhunderts in manchen Punkten verändert. Zwei in den letzten Jahren beobachtete Fälle von spontaner Aortenruptur, die letal verliefen und im Pathologischen Institut im Eppendorfer Krankenhaus zur Sektion kamen, gaben auch hier Veranlassung, sich mit diesem eigenartigen Bilde näher zu befassen. Es wurden zum Vergleich und zur Vervollständigung der erhobenen Befunde und des schon vorhandenen kasuistischen Materials auch einige Fälle unserer Sammlung hinzu genommen, sodaß mir im ganzen 5 Fälle zur Verfügung standen, deren Schilderung zunächst folgt.

Fall 1. Müller, A. 27 Jahre, weiblich.

Pat. wurde moribund aufgenommen und der Exitus letalis erfolgte wenige Minuten nach Einlieferung. Krankengeschichte nicht vorhanden. Da auch keine Angehörigen aufgefunden werden konnten, fehlen jegliche Kenntnisse der Anamnese. Sektionsprotokoll Nr. 1482/25. Anatomische Diagnose: Aneurysma dissecans arcus aortae. Ödema pulmonum. Organa cyaontica. Hyperaemia cerebri. Außer dem folgenden Herzbefund ergibt die Sektion nichts Pathologisches oder für den Fall Bedeutsames.

Beschreibung des Sammlungspräparates: Es handelt sich um ein der Länge und Schwere des Individuums entsprechend großes Herz mit regelrechter Weite aller Herzhöhlen und nomaler Dicke der Wandungen. Das Wandendocard ist überall und zwar auch gleich unterhalb der Aortenklappen am Septum ventriculare zart

und durchsichtig. Verdickungen sind nirgendwo nachweisbar. Die Klappen selbst sind überall intakt und haben zarte Schließungsränder. Die Sehnenfäden sind dünn und zierlich. Die Weite des aufgeschnittenen Aortenostiums beträgt nicht ganz 9 cm. Die Aortenintima zeigt im Anfangsteil diffus verteilte, kleinfleckige, etwa stecknadelkopfgroße, gelbliche Einlagerungen. Narbige Veränderungen sind im übrigen an der Aorta nicht zu erkennen. Im Anfangsteil der Aorta befindet sich ein circulär verlaufender Defekt, der in der Gegend der linken Aortenklappe bis auf einen Zentimeter an den Klappenansatz heranreicht, während er von der Ansatzstelle zwischen rechter und vorderer Klappe etwa 4 cm entfernt vorbeiläuft. Die Ränder dieses Defektes sind leicht zackig auseinandergerückt. Auf dem Grunde sind leicht faserige, meist cirkulär verlaufende Strukturen sichtbar. Bei genauem Zusehen erkennt man, daß es sich hier um einen Defekt handelt, der zu vier Fünfteln und zwar links bis auf die Adventitia, und in seinem restlichen Fünftel bis zu einer tieferen Medialage reicht. Von dem erstgenannten größeren Abschnitt aus sind Media und Intima als Ganzes durch eine bis zum Klappenrande reichende Unterminierungshöhle von der Adventitia getrennt, die hier als dünnes, Blutungen aufweisendes Blatt die einzige periphere Begrenzung darstellt. Auf dem Grunde dieser Höhle finden sich vielfach geriffelte Thrombusmassen. Nach oben zu sind die genannten Schichten auf Schnitten, die, zwecks Entnahme histologischer Präparate quer zur Rißrichtung gelegt wurden, auch noch und zwar bis $1\frac{1}{2}$ cm von der Rißlinie aus durch einen feinen hämorrhagisch durchsetzten Spalt getrennt, ohne daß es hier zu einer stärkeren Abhebung der Blätter voneinander gekommen ist. In seinem rechten, nur ein Fünftel der Rißlinie betragenden Abschnitt, reicht der Defekt, wie erwähnt, nur bis zu einem tieferen Blatt der Media, während nach unten zu die Media als ganzes mit der Intima zusammenhängendes Blatt vorhanden ist. Weiter bogenwärts ist die Intima und sind die inneren Mediaschichten von den tieferen Mediaschichten bis zum Abgang der großen Gefäße hinauf abgehoben. Ebensoweit reicht aber auch die oben genannte, zwischen Media und Adventitia gelegene Unterminierungshöhle, sodaß an dieser Stelle die Wand zwei spaltförmige Räume aufweist: einmal zwischen inneren und äußeren Mediaschichten und zum zweiten zwischen äußeren Mediaschichten und Adventitia. Die Ablösung reicht aortenbogenwärts bis in die Nähe der großen Gefäße, während sie klappenwärts stellenweise bis über die Ansatzstelle der Klappen bis in den Sinus valsalvae hineinreicht. Am stärksten ist die Abhebung im Bereich der vorderen und rechten Klappe. Hier befinden sich größere thrombotische Massen zwischen den Schichten. An dieser Stelle ist dicht hinter ihrer Mündungsstelle die rechte Kranzarterie abgerissen. Außerdem befindet sich 2 cm oberhalb der rechten Klappe ein dem Klappenring nahezu parallel verlaufender Defekt, der $2\frac{1}{2}$ cm lang ist. Die

Intimaschichten, die durch Blutmassen von der Media abgehoben sind, sind hier nur noch andeutungsweise zu erkennen. Die Ränder des Risses sind zackig (s. Abb. 1).

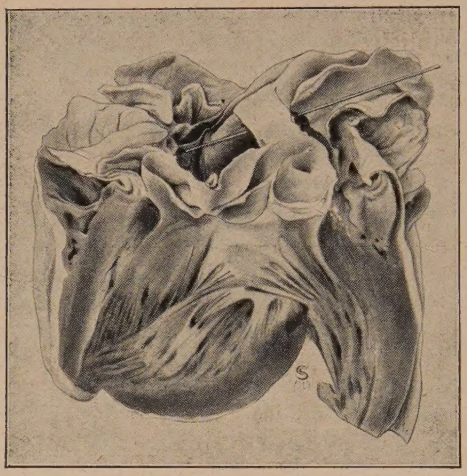

Abbildung 1

Histologische Beschreibung: Es wurden zwecks histologischer Untersuchung aus dem Defektgebiet mehrfach Materialentnahmen gemacht.

1. Es befindet sich in der Aortenmedia ein ausgedehnter Blutungsherd, durch den die Media auseinandergespalten ist. In unmittelbarer Nähe parallel zur Blutung verlaufend findet sich in der sonst an dieser Stelle im histologischen Aufbau durchaus normalen Media ein bandförmiger Streifen, der völlig kernlos ist und nicht ganz scharf gegen das angrenzende intakte Gewebe abgegrenzt ist. Die elastischen Fasern sind in diesem Bezirk völlig intakt und erhalten, in so weitgehendem Maße, daß es im Elastikapräparat nicht gelingt, den nekrotischen Herd zu erkennen. In den angrenzenden Adventitiapartien, auch dort, wo keine Blutung stattgefunden hat, findet sich eine hochgradige Hyperämie der Vasa vasorum und außerdem diffus verteilte Rundzelleninfiltrate, bestehend aus Lymphozyten und auffallend reichlich pseudoeosinophilen Zellen. Im übrigen ist die Media im wesentlichen intakt und weist keine herdförmigen oder fleckförmigen Aufhellungen oder Ausfälle auf.

2. Es fehlt die Adventitia. An einer Stelle ist die Media aufgespalten. Am Rande des Mediadefektes findet sich eine völlig reaktionslose Nekrose. Ganz entfernt von dieser nekrotischen Mediapartie an der anderen Seite des Präparates findet sich in der Media ein kleines Infiltrat, bestehend vorwiegend aus Lymphozyten. In der Gegend dieses Infiltrates finden sich im Elastikapräparat in größerer Ausdehnung fleckförmige Elastikadefekte mit Zerstörung der elastischen Fasern. Die Aufhellungen, die hier im Elastikapräparat erscheinen, beschränken sich keineswegs auf den kleinen infiltrierten Bezirk, sondern sind eine ganze Strecke weit in die Media zu verfolgen. Es ist zu betonen, daß die Boraxcarmingegenfärbung innerhalb der aufgeteilten Elastikabezirke reichlich intakte Bindegewebskerne erkennen läßt. In der Gegend der Spaltung der Media und der Muskularisnekrose findet sich im Elastikapräparat lediglich eine Auseinanderdrängung der elastischen

Fasern, aber in keiner Weise eine qualitative Veränderung der aufbauenden Gewebselemente.

3. Es findet sich eine frische Blutung in die Media und eine Aufsplitterung der Media durch die Massen ausgetretenen Blutes. Die entstandenen Gewebslücken sind erfüllt von thrombotischen Fibrinmassen. In einer zweiten Lücke der Media, an deren Rändern die Wand nekrotisch ist, finden sich im Bereich der kern- und sonst reaktionslosen Mediapartien Verkalkungsherde. Auch in weiter Entfernung von der Blutung finden sich spärlich z. T. perivasculär gelagerte Rundzelleninfiltrate, die sich, an die Vasa vasorum haltend, vereinzelt bis in die Media hineinziehen. Die Infiltrate bestehen vorwiegend aus Lymphozyten und Plasmazellen. Im Elastikapräparat finden sich fleckförmige Aufhellungen der elastischen Fasern und daneben eine Auseinanderdrängung der erhaltenen Fasern, durch die die Aorta im Elastikapräparat ein gequollenes Aussehen erhält.

4. Das Präparat zeigt eine diffuse Blutung, sodaß keine Bestandteile der die Aortenwand zusammensetzenden Gewebselemente zu indentifizieren sind.

Zusammenfassung: Es handelt sich in diesem Falle um die Befunde bei einer weiblichen Leiche, deren anscheinend plötzlicher Tod, im 27. Lebensjahre, erklärt ist durch eine Aortenruptur an typischer Stelle, jedoch von exorbitanter Ausdehnung und Intensität. Es handelt sich erstens um einen circulären Riß der inneren Wandschichten des Anfangsteils der Aorta und zweitens um einen nur ein Drittel der Circumferenz einnehmenden, nicht ganz parallel verlaufenden inneren Riß der gleichen Wandschichten mit einer gemeinsamen, peripher nur noch von der Adventitia begrenzten Unterminierungshöhle. Es fehlen makroskopisch jegliche Narbenbildungen oder schwielige Prozesse, die einen Hinweis für Lues ergeben würden. Histologisch haben wir es als Grundlage für die Ruptur zu tun mit einem ausgedehnten Zugrundegehen der elastischen Fasern, durch das stellenweise die Media fleckförmig aufgehellt wird, ohne daß sich ein sicherer Anhalt für die Ätiologie des Zerfalls der elastischen Fasern auffinden ließe, denn wesentliche Rundzelleninfiltrate, die eine bestehende oder vorangegangene Entzündung uns anzeigten, sind nicht vorhanden. Die kleinen Häufchen von lymphozytären Zellen, die allerdings an einigen Stellen auch bis in die Mediaschichten hineingehen, sind quantitativ zu gering, um die Ausfallsprozesse in der Media als Narben aufzufassen, die durch Entzündung bedingt wären. Andererseits liegen die Ausfälle der elastischen Fasern im Bereich der ganzen Media gleichmäßig von den subintimalen Schichten bis zur adventitialen

Grenze hin verteilt, sodaß ein Ausfall der elastischen Fasern auf Grund arteriosklerotischer Vorgänge nicht in Frage kommt, zumal nennenswerte pathologische Prozesse an der Intima nicht nachzuweisen sind.

Somit würde dieser Fall einzureihen sein unter die in letzter Zeit vorzugsweise von Gsell und Erdheim beschriebenen Fälle von idiopathischer Mediànekrose der Aorta, auf deren spezielle Bewertung am Schluß noch einzugehen ist. Hervorzuheben ist schon an dieser Stelle, daß echte Muskelnekrosen im Sinne von Gsell, d. h. Nekrosen der Muscularis mit Erhaltensein der elastischen Fasern, sich nur in der Umgebung der Rupturstelle finden.

Fall 2. Klekam, Karl, 68 Jahre, männlich.

Auszug aus der Krankengeschichte der neurologischen Abt. des Krankenhauses Eppendorf (Prof. Nonne): Vorgeschichte: Pat. seit vielen Jahren leidend: Gelenkbeschwerden. 1914 deshalb operiert. Seit einer Reihe von Jahren leidet der Pat. an außerordentlich quälenden lancinierenden Schmerzen, bald in den Armen, bald in den Beinen, die langwährende kassenärztliche Behandlung und mehrfache Aufnahme in das Krankenhaus nötig machten. Venerische Infektion wird geleugnet. Die Beschwerden erwiesen sich als extrem therapieresistent. Aus dem klinischen Befund der letzten Krankenhausaufnahme am 23. 5. 1930 ist als bemerkenswert hervorzuheben: Lichtstarrheit beider Pupillen. Am Herz diastolisches Geräusch über der Aorta. Fehlen sämtlicher Sehnenreflexe; Hypalgesie, Hypästhesie, Kälteüberempfindlichkeit am Hals. Hochgradige Ataxie. Romberg positiv. Wa im Blute negativ. Am 26. 8. 1930 geht Pat. auf die Toilette, nach der Rückkehr bricht er plötzlich vor seinem Bett ohnmächtig zusammen und es tritt bald darauf der Tod ein. Klinische Diagnose: Tabes dorsalis.

Auszug aus dem Sektionsprotokoll: 1165/30.

Anatomische Diagnose: Älterer z. T. vernarbter Aortenriß. Frischer Riß der Aortenwand mit Ausbildung eines Aneurysma dissecans. Ausgedehnte Blutung und Tamponade des Herzbeutels, Hodenschwielen. Dilatation und Hypertrophie des linken Ventrikels. Stauungsorgane. Hochgradige allgemeine Arteriosklerose. Leichte Balkenblase. Lungenemphysem. Leichtes Aneurysma des Aortenanfangsteils.

Nach Eröffnung des Herzbeutels sieht man das ganze Herz von einem dichten Mantel geronnenen Blutes umgeben, der den ganzen Herzbeutel ausfüllt. Herzgewicht 550 gr. Epicard glatt. Myocard gut kontrahiert, rotbraun, herdfrei. Endocard zart. Die Herzhöhlen sind von entsprechender Größe und enthalten Cruor und Speckhautgerinnsel. Die Kranzgefäße sind mäßig elastisch und weisen reichlich gelbe harte Wandeinlagerungen auf. Genaue

Beschreibung des Herzpräparates folgt. An Wesentlichem aus dem Protokoll ist noch hervorzuheben: In beiden Testes finden sich weiße homogen aussehende Flecke.

Beschreibung des Präparates. Das Herz ist etwas über leichenfaustgroß. Gewicht 550 gr. (bei einem Körpergewicht von 69 kg). Der ganze Aortenanfangsteil bis zum Bogen hin ist diffus, aber deutlich aneurysmatisch nach vorn ausgebuchtet. Die Innenfläche ist uneben, von weißlichgrauer Farbe; ohne daß deutlich abgrenzbare Intimaverdickungen zu erkennen wären, ist doch die von überall glänzender Intima überzogene Innenfläche von seichten Fältchen und Furchen durchzogen. Diese Veränderungen reichen bis dicht oberhalb des Ansatzes der Semilunarklappen, die selbst intakt sind und an den Schließungsrändern scharf aneinandergrenzen. Oberhalb der Commissuren zwischen rechter und linker Klappe findet sich ein senkrechter, nach oben steigender, etwa 10 cm langer Defekt der inneren Wandschichten, dessen Ränder unregelmäßig, z. T. scharf unterminiert sind, z. T. flach zum Grund des Defektes abfallen. Letzterer ist von unregelmäßiger narbiger Beschaffenheit und hellgrauer Farbe und liegt anscheinend in Höhe der mittleren Mediaschichten. Quer zu dem genannten narbigen Intimadefekt verläuft ein Riß durch die ganze Intima und Media, etwa 2 cm oberhalb des Klappenansatzes, der sich im rechten Winkel an den vorher beschriebenen narbigen Defekt anschließt. Seine Ränder sind unregelmäßig und zackig und nur wenige mm voneinander entfernt. Der Riß selber ist etwa 4 cm lang und reicht von der Höhe der Commissur zwischen rechter und linker Klappe an der linken Seite der Aorta entlang bis etwa zur Mitte der hinteren Semilunarklappe. Den Grund des Wanddefektes der Aorta bildet die Adventitia, die durch reichlich Blutmassen weit von den übrigen Wandschichten abgehoben ist. Sie ist an der linken

Abbildung 2

Seite der Aorta in etwa 2 cm Ausdehnung selbst durchrissen, sodaß hierdurch die unmittelbare Kommunikation zwischen Aortenninnenhöhle und Pericardialhöhle hergestellt ist. Die Blutmassen haben sich in die äußeren Schichten der Aorta nach oben zu bis zum Abgang der großen Halsgefäße vorgewühlt. (s. Abb. 2)

Histologische Beschreibung. Die aus mehreren Stellen der Aorta entnommenen histologischen Präparate zeigen überall eine Aufquellung der Mediaschichten im Sinne einer Auseinanderdrängung der Bindegewebsfibrillen der musculären Elemente durch Massen die sich im Hämatoxylin-Eosin-Präparat stark bläulich anfärben. Stellenweise sind die zwischen den Gewebselementen der Aortenmedia gelegenen Lymphräume seeartig erweitert und von den genannten mucoiden Substanzen erfüllt. Durch diese Aufquellung erscheint die Aortenwand im ganzen kernarm, ohne daß circumscripte kernlose Partien zu erkennen wären. Intimaveränderungen im Sinne der Arteriosklerose finden sich auf allen Schnitten in mäßig reichlichem Maße. — Im Gegensatz zu den genannten Befunden gibt das Elastikapräparat ein eindrucksvolles Bild. Überall finden sich hier fleckförmige Aufhellungen, in denen Reste von elastischen Fasern, z. T. nur in Form kleinster Bröckel, z. T. überhaupt nicht mehr zu erkennen sind. Die Ränder dieses Defektes sind völlig scharf, sodaß die Elastikadefekte wie ausgestanzt erscheinen. Wesentliche Rundzelleninfiltrate finden sich weder in der Adventitia, noch in der Media.

Zusammenfassung: Im vorliegenden Fall einer akuten tödlich verlaufenden Aortenruptur bei einem 68jähr. Mann fand sich als histologisches Äquivalent für die dieser Ruptur vorangegangene Schädigung der Aortenwand ein fleckförmiger Ausfall der elastischen Fasern der Media, sodaß im elastischen Faser-Präparat die Media ein wurmstichiges Aussehen hat. Neben dem Bestehen einer mäßig hochgradigen Arteriosklerose lassen sich andere Faktoren, die für das Zustandekommen dieser elastischen Faser-Ausfälle verantwortlich zu machen wären, nicht nachweisen. Insbesondere fehlen völlig die lymphozytären Infiltrate, die den Nachweis einer echten entzündlichen Veränderung ermöglicht hätten, sodaß von einer Narbenbildung im Sinne der Lues nicht gesprochen werden kann. Auch das makroskopische Bild ist insofern nicht für Lues charakteristisch, als echte Narbenbildungen nicht zu erkennen sind und weil ein Übergreifen des Prozesses auf die Klappenansätze fehlt. Desgleichen ist auch die sonst so häufige Verengerung der rechten Kranzarterie nicht vorhanden. Andererseits aber ist auch der elastische Faser-Ausfall nicht mit der Arteriosklerose in Zusammenhang zu bringen, weil einerseits der Grad der bestehenden

Arteriosklerose keineswegs der Ausgedehntheit des Zerfallsprozesses der elastischen Elemente der Media entspricht und weil andererseits sich die fleckförmigen Ausfallsherde vorzugsweise auf die äußeren Wandschichten der Media beschränken.

Fall 3. Plett, 79 Jahre, männlich.

Vorgeschichte: anamnestisch keine Angaben vorhanden. Pat. kommt nachts zur Aufnahme, weil er zu Hause aufwachte und sein Gebiß vermißte. Seiner Angabe nach hat er es verschluckt und verspürt einen Druckschmerz im Rücken und in der Brust in der Gegend der Bifurkation. Er bekommt Narkotica. Die bronchoskopische Untersuchung gibt keinen Anhalt für einen Fremdkörper. Einige Stunden später teilen die Angehörigen mit, daß das Gebiß sich unter dem Sofa gefunden hat. 24 Stunden später, nachdem der Pat. ruhig gelegen hat, und unter der Einwirkung der Narkotica ziemlich benommen war, steht er auf und geht zum Abort. Hier fällt er plötzlich tot um. Klinische Diagnose: Embolie? Apoplexia cerebri? Myodegeneratio cordis. Lungenemphysem.

Auszug aus dem Sektionsprotokoll. Nr. 940/26.

Anatomische Diagnose: Arteriosclerosis universalis principe Aortae, att. coronar. cerebral. Ruptura aortae ascendentis. Hämorrhagia cavi pericardii. Organa cyanotica. Hydrocele. Encephalomalacia thalami optici sin. Außer der Beschreibung des Herzpräparates, die nachstehend folgt, ergibt das Sektionsprotokoll als für die Klärung des Falles Wesentliches nur folgenden Hirnbefund: zwei bis drei stecknadelkopfgroße unregelmäßig begrenzte Erweichungsherde im lk. Thalamus opticus Gebiet von breiiger Beschaffenheit und gelblich-bräunlicher Farbe.

Beschreibung des makroskopischen Präparates. Es handelt sich um ein Herz von normaler Größe. Die Wandungen haben entsprechende Dicke, die Herzhöhlen normale Weite. Das Endocard ist zart und spiegelnd. Peri- und Epicard o. B. Die Klappen sind überall intakt und zart. Der Herzmuskel ist schlaff, bräunlichrot und herdfrei. Die Coronarien sind derb und starr, sie zeigen reichlich beetartige gelbe Einlagerungen, die die Gefäße im ganzen Verlauf begleiten. Über der hinteren und rechten Aortenklappe finden sich aortenbogenwärts vereinzelte, etwa stecknadelkopfgroße bis linsengroße, weißgelbliche Intimaeinlagerungen. Etwa 1 cm oberhalb der lk. Aortenklappe findet sich ein Riß, der parallel zur Längsachse der Aorta verläuft und der in einer Länge von 3-4 cm Intima und Media voneinander klaffend trennt und die Adventitia zutage treten läßt. Die Ränder des Risses sind glatt. In der unmittelbaren Nähe des Risses finden sich keine pathologischen Wandeinlagerungen oder Defekte, sondern die Aortenwand ist zart, ohne erkennbare Narben oder wesentliche Intimaeinlagerungen. Die den Riß begrenzenden Abschnitte der Aortenwand lassen auf Querschnitten eine Auflockerung der Adventitia mit Einlagerung von Blutmassen erkennen und stellenweise auch eine Abhebung

zwischen Adventitia und den übrigen Wandschichten. Diese Blutung setzt sich auch in die Adventitia des Hauptstammes der Arteria pulmonalis fort, durch die auch deren Adventitia, und zwar in beträchtlichem Maße, von der Media abgehoben wird. Die Adventitia ist in fast ganzem Umfang der Aorta, abgesehen von dem Teil über der rechten Klappe, blutdurchtränkt.

Histologische Untersuchung: Es findet sich eine ausgedehnte Blutung in der Adventitia und auf einer Stelle auch in der Media. Im Bereich dieser Blutung sind die Mediaschichten auseinandergespalten. Sowohl in der Nähe der Blutung, als auch entfernt davon, liegen in der Media sehr reichlich dichtgedrängte Lymphozytheninfiltrate. Auch in der Adventitia finden sich Infiltrate. Sie liegen teils diffus, teils perivasculär. Es finden sich daneben ausgedehnte arteriosklerotische Veränderungen. Außer den Infiltraten und den genannten traumatischen Veränderungen der Media finden sich diffus verstreut auch in weiterer Entfernung von der Rißstelle langgestreckte Partien in der Media, innerhalb deren Kerne überhaupt nicht vorhanden sind, die ein völlig homogenes, im Hämatoxylin-Eosin-Präparat blaß rosa Aussehen haben. Im van Gieson-Präparat haben diese Bezirke ein blaßgelbes Aussehen. Sie sind unscharf gegen ihre Umgebung abgesetzt, liegen in verschiedener Schichthöhe der Media und sind stellenweise so breit, daß sie etwa ein Drittel des Gesamtquerschnittes einnehmen. Das Elastikapräparat zeigt zwar an den verschiedensten Stellen, auch in weiter Entfernung von der Rupturstelle, größere und kleinere Ausfallsbezirke, die scharf begrenzt sind, stellenweise mitten in der Media gelegen, meist aber in den adventitianahen Schichten liegend. An den Stellen dieser Ausfälle schneiden die elastischen Fasern völlig glatt ab, ohne an ihren Rändern Aufrollungen oder Zusammenziehungen aufzuweisen. Schon zahlenmäßig sind die Ausfälle im Elastikapräparat wesentlich geringer als es nach den Nekroseherden im Hämatoxylin-Eosin-Präparat zu erwarten gewesen wäre. Bei genauem Vergleich findet sich tatsächlich, daß sich die Bindegewebs- und Muskelnekrosen keineswegs überall mit den Ausfällen der elastischen Fasern decken. Zumindest kann man nach dem Vergleich von Serienschnittpräparaten sagen, daß es eine Reihe von Bezirken von Bindegewebs- und Muskelnekrosen gibt, denen Ausfallsherde in Bezug auf die Elastika nicht entsprechen. Umgekehrt läßt sich allerdings nicht immer mit Sicherheit festlegen, ob den Elastikaausfällen auch immer Muskelnekrosen entsprechen.

Zusammenfassung: Im vorliegenden Fall handelt es sich um eine akute Aortenruptur bei einem 79 Jahre alten Mann, für die dem makroskopischen Präparat und Befund entsprechend ein Anhalt für die luische Genese nicht gegeben ist. Nirgendwo an der Aorta ließen sich mit Sicherheit narbige oder schwielige Prozesse nachweisen. Indessen zeigt uns die histologische Untersuchung der Rupturstelle, daß hier doch Narbeninfiltrate vorliegen,

die in luischem Sinne gedeutet werden müssen. Die lymphozytären Infiltrate sind hochgradig und greifen von der Adventitia bis tief in die Media hinein. Jedoch finden sich außer der genannten luischen Narbe noch ausgesprochene Nekrosen der Muscularis, ohne einen Ausfall der elastischen Fasern, wie sie nicht zum Bild der Aortitis luica passen, sondern den Veränderungen zugerechnet werden müssen, die Gsell bei seinen Fällen spontaner Aortenruptur beschrieben hat.

Fall 4. Radders, 42 Jahre, männlich.

Vorgeschichte: Vor etwa 6 und 4 Jahren wegen Magenbeschwerden behandelt; es ist nicht in Erfahrung zu bringen, um was es sich damals gehandelt hat. In den letzten Tagen öfters Übelsein, gestern Erbrechen mit Blut-Beimengungen, welches Erbrechen sich im Laufe der Nacht und am Vormittag wiederholte. Pat. wird vom Arzt außerordentlich matt und kollabiert aufgefunden. Puls kaum fühlbar. Pat. wälzt sich unruhig im Bett hin und her. Aufnahme Status: Blaß aussehender Mann, eingefallenes Gesicht, stark beschleunigter Puls, kaum fühlbar, Temperatur leicht erhöht. Übriger Organbefund bis auf sehr enge Herzgrenzen, außerordentlich schnelle Aktion und sehr leise Töne, diffuse Druckempfindlichkeit im ganzen Bauch und Sanguis im Stuhl o. B. Am nächsten Tage gesellt sich eine leichte spatische Lähmung der oberen und unteren Extremitäten hinzu und unter weiterem Kräfteverfall und unter Zunahme der Druckempfindlichkeit im Abdomen und weiterer auffallender Unruhe des Pat. tritt nach 2tägigem Krankenhausaufenthalt der Exitus letalis ein. Klinische Diagnose: Ulcus pylori, beginnende Peritonitis.

Sektion Nr. 1728/17. Das Sektionsprotokoll ergibt für die Bedeutung des Falles außer der Bemerkung: „im adventitiellen Teil des Aortenbogens finden sich flache, schwarzrote Extravasate“ nichts Wesentliches. Anatomische Diagnose: Fibrosis Testes sin.

Beschreibung des mir zur Verfügung gestellten Präparates: Herz und Herzfleisch o. B. 2,8 cm oberhalb des Aortenklappenringes findet sich eine Narbe in der Aortenwand. Hier ist die im übrigen bis auf einige gelbliche, diffus verteilte stecknadelkopf- bis kleinerbsengroße Einlagerungen glatte Intima eingezogen in einem 2 cm langen, 0,8 cm hohen Bezirk. Es handelt sich hier um eine Fläche, die von den Schenkeln eines Winkels eingeschlossen wird, der ungefähr 110 Grad bildet und dessen Spitze aortenbogenwärts gerichtet ist. Der eine Schenkel des oben erwähnten Winkels läuft von dem gemeinsamen Ansatzpunkt der rechten und linken Aortenklappe in einer 2,8 cm höher liegenden Ebene ungefähr 2 cm in die Höhe. Bei genauem Zusehen erkennt man, daß der rechte wulstförmige Rand dieses Schenkels von Intima völlig überzogen ist, während der flach abfallende linke Rand bei feinhöckriger Beschaffenheit keine Intima mehr zeigt.

Die Farbe des Bodens des Defektes ist nicht abweichend von der Farbe der umgebenden Aortenintima und zeigt eine kleinfältige Struktur. Unter Bildung eines Winkels von ungefähr 110 Grad schließt sich an den eben erwähnten höckrigen Defekt ein quergestellter, etwa 1,5 cm langer und 0,5 cm breiter, wesentlich tieferer Defekt an, dessen tiefster Punkt 3 mm unter dem Niveau der Aortenintima liegt; der Grund ist höckrig. Der distale Rand steht etwas über, während der proximale, klappenwärts gelegene, etwas flacher abfällt. An diesen Rändern zeigt sich deutlich, daß es sich hier um eine Kontinuitätstrennung der Intima und auch eines größeren Teils der Media gehandelt hat. Der Grund stößt an die Adventitia der hier anliegenden Arteria pulmonalis, die ihrerseits an genau korrespondierender Stelle eine grauweißliche, etwas wulstige Intimaverdickung aufweist. (s. Abb. 3)

Abbildung 3

Histologische Untersuchung: Das histologische Präparat zeigt einerseits sehr erhebliche arteriosklerotische Veränderungen im Sinne einer Intimaverdickung mit starker Hyalinisierung der elastisch-hyperplastischen Intimaschicht und Verkalkung derselben. Die Media zeigt an einer Stelle — ziemlich weit von dem „narbigen Prozeß" (alte Ruptur) entfernt — größere Homogenisierungsbezirke im Hämatoxylin-Eosinpräparat, mit völligem Fehlen der Kerne, unscharfer Begrenzung gegen die Umgebung. Doch liegen diese Herde im Gegensatz zu den bisher beschriebenen zumeist in den subintimalen Mediaschichten. Im übrigen ist aber die Media an anderen Stellen, wo die arteriosklerotischen Veränderungen nicht so hochgradig sind, diffus aufgehellt durch Auseinanderdrängung der Fasern und eine in den Lymphspalten des Bindegewebsschwammes liegende leicht bläuliche Masse. So ist es in diesem Bereich nicht immer sicher zu entscheiden, ob ein tatsächlicher Verlust an Kernen vorhanden ist oder ob der Kernmangel nur auf eine Aufquellung der Zwischensubstanz zu beziehen ist. Die im Schnitt getroffene Narbe zeigt keinerlei Infiltration, lediglich einen völligen Mangel an elastischen Fasern, die hier durch derbes Bindegewebe ersetzt sind. Das elastische Faser-Präparat zeigt auch dicht neben der Narbe noch reichlich Ausfälle an Fasern, die sich ziemlich weit bis in die gesunden Aortenbezirke hineinerstrecken; doch lassen sich in den weiter entfernt gelegenen Partien sichere Ausfallsherde

bezüglich der elastischen Fasern nicht nachweisen. Die Adventitia zeigt vielfach auch in den von der Narbe entfernten Partien mäßig reichlich lymphozytäre Infiltrate um die kleinen Gefäße herum. Auch sieht man an einer Stelle ein Eindringen der Rundzelleninfiltrate in die äußeren Schichten der Media, doch ist die Zahl der Lymphozyten verhältnismäßig gering.

Zusammenfassung: Es handelt sich um die Residuen einer nicht tödlichen Aortenruptur kleineren Umfanges, die jedoch zweifellos als Ruptur der ganzen Wand aufzufassen ist, da sich in der Adventitia noch Reste älterer Blutung fanden. Als histologisches Substrat finden sich auch in diesem Falle Muscularisnekrosen der Media, jedoch bei einer bestehenden hochgradigen Arteriosklerose. Die entzündlichen Infiltrate sind zu geringfügig, um noch mit Sicherheit die herdförmige (ausgedehnte) Zerstörung der Aortenwand auf luische Veränderungen zurückzuführen, da sie ihrem Ausmaß entsprechend auch als sekundäre Resorptionsvorgänge gedeutet werden können. Inwieweit die Ruptur seinerzeit und die jetzt vorhandenen Nekrosen der Mediaschicht auf arteriosklerotische Vorgänge zurückgeführt werden können, läßt sich mit Sicherheit nicht entscheiden. Als „idiopathisch" sind die Medianekrosen in diesem Falle nicht zu bezeichnen, weil die Arteriosklerose zu hochgradig ist, um sie nicht für die in der Tiefe der Media vor sich gehenden Wandveränderungen verantwortlich zu machen.

Fall 5. Just, 46 Jahre, weiblich.

Vorgeschichte: Anamnestisch ergab sich, daß die Patientin von Kind an immer sehr schwer hat arbeiten müssen (Feldarbeit). Kinderkrankheiten: Masern und Scharlach. Als junges Mädchen viermal Lungenentzündung. 5 Partus. 4 Kinder starben im Alter bis zu einem Jahr. Seit einem Jahr kurzluftig, muß nachts oft Wasser lassen.

Status: Gutgenährte Patientin mit mäßiger Cyanose. Organe bis auf vereinzelte bronchitische Geräusche in beiden Unterlappen der Lungen und mäßigen Knöchelödemen bis auf nachfolgenden Herzbefund o. B. Cor.: Relative Dämpfung 6 cm außerhalb des rechten Sternalrandes, nach links 13 cm von der Mitte des Sternums. Auskultatorisch über allen Ostien ein sehr lautes systolisches Geräusch. Zweiter Aortenton unrein. R R: 140/75. Puls leicht unterdrückbar. Frequenz 34. Atemfrequenz sehr rapide. Klinische Diagnose: Mitralinsuffizienz. Nephritis chronica interstitialis. Urinbefund: Eiweiß plus. Esbach 2—3‰. Sediment: reichlich Leukozyten, ganz vereinzelt hyaline Zylinder. Wa negativ. Unter zunehmender Benommenheit tritt am 9. Krankheitstage der Exitus letalis ein.

Sektion Nr. 578/13. 162 cm lange Leiche einer normal gebauten Frau. Blasse, schlaffe, im Gesicht und am Hals etwas cyanotische Haut. Eingeweidesitus o. B. bis auf die den Rippenbogen um 2 Querfinger überragende Leber. Pulmo o. B. Cor: siehe Präparatbeschreibung. Niere: feste Konsistenz. Oberfläche gleichmäßige Granulierung, graurötliche Farbe, Schnittfläche von dunkelblaurötlicher Farbe. Die Rinde ist stark verschmälert und mäßig deutlich von der Marksubstanz differenzierbar. Sonstige Organe weisen nichts für unseren Befund Wesentliches auf.

Beschreibung des mir zur Verfügung gestellten Präparates: Es handelt sich um ein wesentlich über mannsfaustgroßes Herz. Die Ventrikel sind von annähernd normaler Weite. Der linke Vorhof ist deutlich erweitert. Die Trabeculae carneae springen deutlich hervor, die Papillarmuskeln sind kräftig. Klappenapparat intakt. Das Endocard ist überall zart. Das Myocard ist überall stark verdickt und hypertrophisch, von fester Konsistenz. Die Wanddicke des lk. Ventrikels mißt an seiner dicksten Stelle 33 mm, die des rechten Ventrikels 10 mm. Die 1 cm und 4 cm über dem Aortenklappenringe 6 und 8 cm weite Aorta weist 2,4 cm oberhalb der rechten Aortenklappe einen 2 cm langen, querverlaufenden Riß auf, dessen Ränder klaffen und der in seiner ganzen Länge in einer Breite von 2 mm die leichtrunzlige herdfreie Media zeigt. Der untere Rand ist glatt. Der obere Rand ist leicht wulstig aufgeworfen. Die übrige Aorta ist abgesehen von diffus verteilten, in der Nähe des Risses häufigeren, stecknadelkopf- bis linsengroßen, gelblichen Intimaverdickungen überall normal. Der untere Rand des Risses erscheint mehr abgehoben und wie leicht unterminiert, während der obere Rand wie leicht abgegriffen aussieht und in die Unterfläche allmählich übergeht. (s. Abb. 4)

Abbildung 4

Anatomische Diagnose: Hypertrophia cordis ventriculi utriusque. Dilatatio atrii sin. Alter Querriß der Aorta ascendens. Stauungslunge und leichte Stauungsorgane. Nephritis chronica interstitialis.

Die histologische Untersuchung an der Stelle der alten Ruptur zeigt auch wie Fall 4 einen Ausfall der elastischen Fasern lediglich im Bereich der Narbe, die ganz aus derbfasrigem Bindegewebe besteht. In der übrigen Aortenwand ist jedoch ein Ausfall an elastischen Fasern nicht festzustellen.

Auch das Hämatoxylin-Eosin-Präparat zeigt keine wesentlichen Abweichungen von der normalen Struktur der Aortenwand in den von der Narbe entfernten Bezirken. Nur hin und wieder sieht man in den tieferen Mediaschichten kleinste Bezirke, die sich von ihrer Umgebung durch Kernarmut abheben. Doch sind die innerhalb dieser Bezirke verlaufenden Bindegewebsfibrillen und Muskelfasern in ihrer Kontinuität und normalen Struktur nicht geschädigt, und die Kernarmut ist offenbar auf eine in diesen Bezirken vorhandene stärkere Quellung der interfibrillären Saftlücken zurückzuführen. Eine Homogenisierung fehlt in diesen kernarmen Bezirken. Ein Muskelschwund in den obersten subintimalen Mediaschichten ist zwar deutlich, doch steht er in offenbarem Zusammenhang mit den, wenn auch nicht sehr hochgradigen, so doch vorhandenen, zur Hyalinisierung neigenden, elastisch-hyperplastischen Intimaschichten, zumal es in dem Hämatoxylin-Eosin-Präparat nicht immer mit Sicherheit zu entscheiden ist, wo die Grenze zwischen Intima und Media sich findet. Rundzelleninfiltrate fehlen in allen Schichten der Aortenwand völlig, auch im Bereich der Narbe.

Zusammenfassung: Es handelt sich also im vorliegenden Fall um die narbigen Reste einer frischeren Aortenruptur, für die sich im histologischen Präparat keinerlei sichere Erklärungsmöglichkeit findet. Sichere Muskelnekrosen sind nirgendwo nachweisbar. Die Arteriosklerose ist mäßig hochgradig. Ausfälle von elastischen Fasern bestehen nicht und der völlige Mangel an lymphozytären Infiltraten schaltet die Möglichkeit luischer Ätiologie aus.

Epikrise: Während man bislang keine ausreichende Erklärung für das Zustandekommen der spontanen Aortenrupturen hatte, konnte man auf Grund der speziell von Gsell und Erdheim erhobenen Befunde sich nunmehr eine bestimmte Vorstellung darüber machen. Gsell stellte fest, daß sich in solchen Aorten degenerative Vorgänge zunächst in den Muskelzellen abspielen. Diese führen zu einer Nekrose derselben, die durch die nachfolgende Schwächung der Wand — seinen Vorstellungen entsprechend — zu einem Einreißen der elastischen Fasern führen kann und geben somit den Boden für eine mögliche Ruptur der gesamten Wand ab. Er hat bei den von ihm beschriebenen Fällen allerdings lediglich die akuten Formen der Muskelnekrose gesehen und beobachtete nur vereinzelt kleine Ausfälle elastischer Fasern, die er als eine „Kallusbildung“ deutet. Im Gegensatz hierzu stellt Erdheim für seinen Fall den Schwund der elastischen Fasern in den Vordergrund, weil er akute Nekrosen der Muskulatur nicht beobachten konnte. Rein genetisch stellt Erdheim den Ausfall der elastischen Fasern gleichwertig neben die von Gsell gefundenen Muskelnekrosen, ohne die Abhängigkeit des einen vom andern Prozeß anzuerkennen.

Das Entscheidende in der Auffassung Gsell's und Erdheim's ist jedoch die primäre reaktionslose Nekrose der Gewebselemente der Aorta, für die eine entzündliche oder andere bisher bekannte Ätiologie nicht sicher gestellt werden konnte. Aus diesem Grunde bezeichnet Erdheim das Ganze als Medianecrosis idiopathica aortae. Bei der geringen Zahl der bisher bekannten Fälle, die zu dem aufgestellten Krankheitsbild zugehörig sind, erschien es wichtig, unser Material kritisch in Beziehung zu setzen zu dem, was Erdheim als Medianecrosis idiopathica aortae bezeichnet. Dabei zeigt sich, daß der als Fall 3 bezeichnete Fall nicht unter diesen Begriff zu rechnen ist, denn trotz Fehlens makroskopischer Hinweise muß doch die Mediaveränderung als luisch bedingt aufgefaßt werden (s. Beschreibung). Indes sollen doch die auch hier beobachteten Muskelnekrosen weiter unten besprochen werden. Die Fälle 1 und 2 allerdings zeigen beide Veränderungen in dem von Gsell und Erdheim angegebenen Sinne. Es konnte festgestellt werden, daß sich im Fall 1 Muskelnekrosen fanden, die genau den von Gsell beschriebenen entsprachen. Sie waren so ausgedehnt, daß man sich ohne weiteres eine erhebliche Wandschwächung auf Grund des Verlustes an kontraktilen Elementen vorstellen kann. Andererseits jedoch fanden sich hier erhebliche Ausfälle an elastischen Fasern in eben der Weise, wie Erdheim sie beschrieben hat. Und wenn auch Erdheim in seinem Fall die Muskelnekrosen vermißte, so kann man sich trotzdem sehr wohl ein gleichzeitiges Vorkommen der degenerativen Prozesse am muskulären und elastischen Apparat der Aorta vorstellen. Die bei uns im histologischen Bild beobachtete Unabhängigkeit beider Ausfallsherde von einander würde sogar diese letztere Anschauungsweise unterstützen. Das Wesentliche auch für diesen Fall bleibt, daß die Abbauvorgänge der Gewebselemente in der Aorta ohne jegliche entzündliche Reaktion vor sich gehen.

Ganz und gar dem von Erdheim bezeichneten Bild entspricht Fall 2, bei dem die Nekroseherde der Muskelzellen fehlen und der Ausfall der elastischen Fasern der Aortenwand im Elasticapräparat ein wurmstichiges Aussehen gibt. Auch für diesen Fall muß betont werden, daß eine der bisher bekannten Genesen für das Zustandekommen der Aortenrupturen, nämlich die Arteriosklerose und die Lues, auszuschließen ist. Schwieriger wird die Deutung bei den letzten Fällen, bei denen die Ruptur schon

längere Zeit zurückliegt und wo Veränderungen in der von der Rupturstelle entfernten Media sich mit Sicherheit nicht nachweisen lassen. Für diese Fälle bleibt es naturgemäß dahingestellt, ob sich im akuten Stadium Degenerationsprozesse abgespielt haben.

Wenn wir also die Fälle 1 und 2 unter das Bild der Medianecrosis idiopathica aortae einreihen wollen, so müssen wir uns zuvor über dessen genaue Abgrenzung klar werden, denn aus der Beschreibung von Gsell, der ja als Erster über derlei krankhafte Prozesse in der Aortenwand berichtete, geht hervor, daß die Muskelnekrosen in der Aortenwand für ihn das erste und entscheidende Merkmal der Gesamterkrankung darstellen, und daß die Ausfälle an elastischen Fasern — wenn überhaupt dazu gehörig — als Folgeerscheinung aufzufassen sind. Auf der anderen Seite gilt für Erdheim der Ausfall an Elastica als wesentliche Erklärung und hervorstechendstes Symptom für die von ihm als Medianecrosis idiopathica aortae benannte Krankheit, zumal er in seinem Fall Muskelnekrosen vermißte. Auch leugnet er auf Grund theoretischer Erwägungen, insbesondere mit Hilfe der Argumente von Beninghoff, daß der Ausfall der elastischen Fasern in causale Beziehung zu den Muskelnekrosen zu setzen sei. Vielmehr muß man nach seiner Beschreibung annehmen, daß er beide pathologische Vorgänge, sowohl an den Muskelzellen, wie auch an den elastischen Fasern als unmittelbare Folge ein und derselben Noxe ansieht; und demgemäß sind auch die Ausfälle an elastischen Fasern für ihn keine Narben oder Kallusbildungen. Der von Erdheim geprägte Begriff ist also der umfassendere und ich kann dem auf Grund der oben beschriebenen Fälle nur beipflichten. Insbesondere zeigt uns Fall 1, daß eben beide Dinge nebeneinander zu finden sind. Dabei soll vor allem an diejenigen Stellen erinnert werden, an denen sich zwar Ausfälle an elastischen Fasern, aber keine Muskelnekrosen finden lassen. Und in der Tat liegt gerade in diesen Bezirken keineswegs das vor, was wir als Narbe zu bezeichnen pflegen, denn die Zerstörung der elastischen Fasern muß eine akute gewesen sein, da sekundäre Entwicklung fibrösen Bindegewebes (als Ersatz) oder Ausfall der hier befindlichen Muskelzellen ja nicht nachzuweisen war. So erscheint es auch keineswegs notwendig, für den Fall 2 anzunehmen, daß den Ausfällen an elastischen Fasern vorangegangene Muskelnekrosen entsprechen würden, da ja in diesem Fall eine echte Narbenbildung nicht vorliegt. Hinzuweisen wäre noch auf den

Fall 3, bei dem wir wohl nach unseren bisherigen Anschauungen den Ausfall an elastischen Fasern als Folge der Lues ansehen können, für die — jedenfalls nach der bisherigen Literatur — eine primäre Muskelnekrose ja auch nicht angenommen wird. Trotzdem sehen wir hierbei Muskelnekrosen in der Rupturstelle, für die wir also auch in diesem Falle einen causalen Zusammenhang mit dem Zugrundegehen der elastischen Fasern nicht anzunehmen berechtigt sind, wenn wir sie nicht umgekehrt als deren Folge deuten wollen. Offenbar sind es verschiedene Gifte, die zu einem Abbau der elastischen Fasern führen können und verschiedene Bedingungen, die eine Muskelnekrose herbeiführen können.

Zweifellos bereitet es unter Umständen Schwierigkeiten, den lochförmigen Ausfall der elastischen Fasern ätiologisch oder überhaupt einem umrissenen Krankheitsbild entsprechend zu rubrizieren, denn als solcher ist er keinesfalls immer mit Sicherheit als spezifisch ätiologisch bedingt zu werten. Um ihn auf die Lues zurückzuführen, bedarf es entweder der Feststellung der noch im Gange befindlichen entzündlichen Veränderungen in der Umgebung in Form der Lymphozyteninfiltrate usw. und des makroskopisch eindeutig scheinenden Bildes: der in der Media erkennbaren Narbe, dem Übergreifen auf die Ansatzstelle der Klappen und der anderen Hülfssymptome. Allein wir kennen Bilder, die makroskopisch und klinisch keine Zweifel an der Diagnose der Lues aufkommen lassen, bei denen die Lymphozyteninfiltrate fehlen und bei denen sich ausgedehnte Ausfälle elastischer Fasern finden, und man würde solche Fälle als luisch bedingt auffassen in der Annahme, daß hier die chronisch entzündlichen Vorgänge bereits abgeklungen sind. Gerade gegen die Einordnung solcher Fälle unter diesem Gesichtspunkt wendet sich jedoch Erdheim, der eben des Fehlens der Infiltrate halber hier den Begriff der Medianecrosis idiopathica aortae angewandt wissen will. Denn für ihn ist bei solchen Fällen, die makroskopisch als luisch angesprochen werden, entscheidend das mikroskopische Bild: das Fehlen reaktiver Infiltrate in Adventitia und Media und das Fehlen eigentlicher echter Narben. Auch er habe den von ihm geschilderten Fall, den er als Prototyp des von ihm beschriebenen Krankheitsbildes hinstellt, ursprünglich „fehlerhafterweise“ — wie er selber sich ausdrückt — makroskopisch als Aortitis luica diagnostiziert und er schreibt (Virch. Archiv Bd. 273, S. 454, Abs. 2, Satz 1): „Eine Umdeutung erfolgte auf Grund des histologischen Bildes,

vor allem wegen des Fehlens jeglicher zellulärer Reaktion"; das letztere gilt für Erdheim als entscheidendes differentialdiagnostisches Merkmal gegenüber der Konstatierung einer luischen Ätiologie. Andererseits jedoch zeigen die von mir beschriebenen Fälle, daß auch bei hochgradigster Zerstörung der elastischen Fasern makroskopisch ein Verdacht für Lues nicht besteht, weil Narbenbildungen nicht zu erkennen waren. Somit würde sich also das von Erdheim beschriebene Bild wohl im Wesentlichen auf die histologischen Kriterien, nämlich den Mangel an Infiltraten, beschränken müssen, und es wäre sehr wohl denkbar, daß man gleiche Veränderungen auch in anderen makroskopisch unverdächtigen Aorten finden könnte. Insofern also unterscheiden sich unsere Fälle von den von Erdheim beschriebenen, als tatsächlich jeglicher Verdacht auf eine luische Ätiologie fortfällt, der ja doch bei dem Erdheim'schen Fall keineswegs von der Hand zu weisen ist, weil makroskopisch die „Narbenbildung" im Vordergrund stand. Wir hätten es also bei den beiden von mir angeführten Fällen 1 und 2 mit der reinen Form des von Erdheim aufgestellten Bildes der Medianecrosis idiopathica aortae zu tun, insofern sich die von Erdheim geforderte zweifelsfreie Abgrenzung von luischer oder anderer bekannter Ätiologie mit aller Sicherheit durchführen läßt.

Zusammenfassend läßt sich für unsere Fälle sagen, daß sie zwar nicht in dem Sinne von Gsell, wohl aber unter dem von Erdheim erweiterten Krankheitsbild der Medianecrosis idiopathica aortae unterzubringen sind. Wenn Erdheim allerdings für seinen Fall ein eigentümliches makroskopisches Aussehen beschreibt, das dem der Aortitis luica sehr ähnlich ist, so kann für unsere Fälle gesagt werden, daß im makroskopischen Bild jeder Hinweis auf die hochgradigen histologischen Veränderungen fehlt.

Für die Anregung zur Arbeit und die Überlassung des Materials, sowie für die freundliche Hilfe während der Herstellung, sage ich Herrn Professor Fahr an dieser Stelle meinen herzlichen Dank.

Literaturverzeichnis.

Babes: Beitr. z. pathol. Anat. Nr. 48, 1910.
Bay: Frankf. Zeitschr. f. Pathol. 6. Heft, 1, 1910.
Bayer: Erg. d. allg. Path. u. path. Anat. 14, 1914.
Beneke: Virchows Archiv 248, 1923.
Beninhoff: Zeitschr. f. wissensch. Biol. Abt. b. Zschr. f. Zellforsch. u. mikrosk. Anat. 6, 1927.
Berblinger: Vierteljahrsschr. f. gerichtl. Med. 51-52, 1916.
Besdziek: Inaug. Diss. Breslau, 1895.
Binder: Medizinische Klinik 43, 1919
Bostroem: D. Arch. f. klin. Med. 42, 1888.
Boveri: D. M. W. 1906.
Braun, L.: M. med. W. 11, 1905.
Brouardel u. Vibert: Anales d'Hygiene 27, 1892.
Brunk: Ärztl. Sachverst. Zeitschr. 6, 1905.
Brussalis: Ärztl. Sachverst. Zeitschr. 12, 1899.
Burkhard: Festschr. für C. Goeschel, Tübingen. 1902.
Busse: Verhandl. d. path. Ges. 10. Tag. 1906.
Busse: Prag. med. Wochenschr. 13, 1886.
Mac Callum: The John Hopkins Hospital zit. nach Frei 1909.
Chiari: Verhandl. d. deut. path. Ges. 13. Tag. 1909.
Dewald: Zentralblatt f. Pathol. 1921/22.
Doppler: Med. Kl. 1925.
Durno: The Lancet. 1908.
Eisengräber: Inaug. Diss. Kiel. 1897.
Emmert: zit. von Koehn, Inaug. Diss. Halle 1887.
Eppinger: Arch. f. Chir. 1887.
Erdheim: Virch. Archiv 273, 1927.
Erichsohn: Inaug. Diss. Hamburg. 1923.
Ernst: Verhandl. d. pathol. Ges. 7. Tag. 1904.
Ewald: B. kl. W. 30, 1890.
Fahr: Virchows Archiv 232.
Fischer: Diss. Marburg. 1904.
Fischer: Diss. Jena. 1907.
Fischer, Bernhard: Deut. med. Wochenschr. 43, 1905.
Flockemann: M. m. W. 27, 1898.
Fraenkel, E: Festschrift 1889.
Fraenkel: P. Vierteljschr. f. gerichtl. Med. 43, 1912.
Frei, P.: Diss. Zürich. 1921.

Friedländer: Virchows Archiv 78, 1879.
Furno: Zentralblatt f. Path. 1924. Beitr. z. pathol. Anat. 1924.
Freundlich: Diss. Würzburg. 1893.
Gamper: Inaug. Diss. Zürich. 1903.
Geissler: Diss. Würzburg. 1862.
Girode: ref. Virch. Hirsch 12, 1888.
Götting: B. kl. W. 29, 1903.
Gsell: Virch. Arch. 270, 1.
Guillermin: Revue med. de la Suisse Rom. 1909. 27.
Hanser: Frankf. Zeitschr. f. Pathol. 1920.
Hansteen: Zentralbl. f. allg. Pathol. 19. Magazine for Lagevidenskaben, 1902.
Hampeln, P.: Deut. Arch. f. klin. Med. 143. 1923.
Hart: B. kl. W. 29, 1917.
Heller: Deut. Arch. f. klin. Med. 79. 1904.
Hinüber, V.: Inaug. Diss. Berlin. 1920.
Hoffmann, E.: Inaug. Diss. Leipzig. 1908.
Horn: Inaug. Diss. Jena. 1919.
Huebschmann: M. med. Kl. 11. 1916.
Israelsohn: Inaug. Diss. Basel. 1906.
Jacobson: Inaug. Diss. Kiel. 1885.
Jaffé: Deut. med. Wochenschr. 48.
Jaffé u. Sternberg: Vierteljahrsschr. f. gerichtl. Med. 1919.
Jenner: Virch. Archiv. 226.
Jores: Henke - Lubarsch 2, 1924. St. 680. 734. 743.
v. Kahlden: Kongreß für innere Med. 1901.
Knoll: Inaug. Diss. Zürich. 1904.
Koester: Virch. Arch. 155.
Kornitzer: Med. Kl. 1920.
Krukenberg: Beitr. z. pathol. Anat. 1920.
Lange: Virch. Arch. 248m. 1923.
Langenbeck: Archiv f. Chir. 118.
Lawes, W.: Wiener kl. W. 29, 1925
Letterer: Virch. Archiv 253, 1924.
Levi: Dt. Vierteljahrrschr. f. gerichtl. Med. 1904. Suppl.
Ligourelle: zit. von Ritter. Vtjschr. f. gerichtl. Med. 1904.
Lippmann: Ärztl. Sachverst. Zeitung 14. 1900.
Löffler, W.: Korresp. Bl. f. Schw. Ärzte, 36, 1918. Zentralbl. f. innere Med. 37, 1919.
Loeschke: Frankf. Zeitschr. f. Pathol. 36, 1928.

Löwenthal: Virch. Archiv 265, 1927.
Lubenaus: Zeitschr. f. klin. Med. 60, 1906.
Lüttich: Virch. Archiv 100, 1885.
Luke, Bladwin u. Rea, Hague: The Journal of the Amer.
Lurz: Inaug. Diss. München. 1905.
Mager: Zeitschr. f. Heilkunde 24, 1903.
Mayers, Laurence: Journal of the Amer. Assoc. 83, 1924.
Mayr: Zentralbl. f. Herz- u. Gefäßkrankh. 17 u. 18, 1925.
Manchot: Virch. Archiv 121.
Meixner: Beitr. z. gerichtl. Med. 5, 1922.
v. Möller: Arb. pathol. Inst. Berlin. 1906
Moriani: Virch. Archiv 202, 1910.
Neber: Inaug. Diss. Kiel. 1897.
Oberndorfer: Verhandl. d. pathol. Ges. 14, 1910.
Oliver, Th.: The Lancet. 1892.
Olivet, A.: Inaug. Diss. Göttingen. 1925.
Olivet, J.: Frankf. Zeitschr. f. Pathol. 29, 1923.
Oppenheim: M. med. W. 45, 1918.
Osler, W. A.: System of Medicin 4.
Peacock: zit. v. Bostroem d. Arch. f. kl. Med. 1888.
Puppe: D. med. W. 45, 1894.
Paschkis, K.: Med. Klinik 51, 1925.
Ranke: Beitr. z. pathol. Anat. 73, 1925.
Recklinghausen: Virchows Archiv 1864.
Reuterwall: Virchows Archiv 1922.
Rindfleisch: Virch. Archiv 131.
Rokitansky: Denkschr. d. kaiserl. Akademie d. Wiss. Wien 1852.
Römer: Inaug. Diss. Erlangen. 1906.
Ruppert: Zieglers Beitr. Suppl. 7.
Sarvant: Zentralbl. f. Pathol. 1922, 27.
Schächtelin: Dt. Zeitschr. f. gerichtl. Med. 5, 1925.
Scharpff: Frankf. Zeitschr. f. Pathol. 2, 1909.
Schede: Virchows Archiv 1908.
Schilling: Frankf. Zeitschr. f. Pathol. 27.
Schlipp: Inaug. Diss. Freiburg. 1885.
Schmaus: Lehrbuch der Pathologie.
Schmidt, E.: Inaug. Diss. München. 1911.
Schmorl: Verhandl. d. pathol. Ges. 7, 1904.
v. Schnurbein: Frankf. Zeitschr. f. Pathol. 34, 1926.
Schütt: Inaug. Diss. Kiel. 1900.

Shenan u. Piere: Brit. med. Journal 192.
Scerett: Med. Klinik 1907.
Scott: Zentralbl. f. Pathol. 1924.
Sella: Zieglers Beiträge 49, 1910.
Steffenelli: Inaug. Diss. Jena. 1912.
Stoerk u. Epstein: Frankf. Zeitschr. f. Pathol. 1919.
Thoma: Virch. Archiv 239, 1922.
Tolot: Zentralbl. f. Pathol. 1905.
Tschermak: Virch. Archiv 146, 1896.
Voigts, H.: Inaug. Diss. Marburg. 1904.
Wadstein: Inaug. Diss. Zürich. 1921.
Wasastjerna: Zeitschr. f. klin. Med. 49, 1903.
Wegelin: B. kl. W. 47, 1909.
Weyrauch: Dt. Arch. f. klin. Med. 91, 1907.
Wiesel: Zeitschr. f. Heilk. 28, 1907. Wiener kl. W. 24, 1906.
Wilke: M. med. W. 1907.
Wolff, H.: Inaug. Diss. Straßburg. 1910.
Zahn: Virchows Archiv 73.
v. Zulka: Virchows Archiv 1927.
v. Zwingmann: Inaug. Diss. 1891.

Lebenslauf.

Ich, Edith Ascher, geb. Michael, wurde geboren am 17. Februar 1901 zu Hamburg, als Tochter des Hamburger Arztes Dr. med. Ivan Michael und seiner Frau Hedwig, geb. Rosenbaum. Nach bestandenem Abiturientenexamen (Ostern 1920) studierte ich Medizin und Naturwissenschaften in Hamburg und Freiburg. Im Herbst 1922 bestand ich in Hamburg das Physikum und im gleichem Jahre verheiratete ich mich mit dem Hamburger Kaufmann Rudolf Ascher. Nachdem ich aus familiären Gründen mehrfach gezwungen war, das Studium zu unterbrechen, legte ich im Herbst 1928 das Staatsexamen ab und war dann vom 1. November 1928 bis 1. November 1929 als Medizinalpraktikantin an der medizinischen Universitätspoliklinik der Universität Hamburg (Prof. Dr. Schottmüller) tätig.